Aus dem Universitätsklinikum Münster
Klinik und Poliklinik für Mund- und Kiefer- Gesichtschirurgie
- Direktor: Univ.-Prof. Dr. med. Dr. med. dent. Dr. h. c. U. Joos -

Volumenveränderungen von boviner deproteinisierter Knochenmatrix und β-Tricalciumphosphat nach Sinusbodenelevation. Eine vergleichende röntgenologische Studie über 3 Jahre.

Inaugural – Dissertation

zur

Erlangung des doctor medicinae dentium

der Medizinischen Fakultät
der Westfälischen Wilhelms-Universität Münster

vorgelegt von
Katharina Anna Großehelleforth
geb. Mazan
aus Kattowitz, Polen
2008

Gedruckt mit der Genehmigung der Medizinischen Fakultät der Westfälischen Wilhelms-Universität Münster

Dekan: Univ.-Prof. Dr. V. Arolt

1. Berichterstatter: Univ.- Prof. Dr. Dr. Dr. h.c. U. Joos

2. Berichterstatter: Univ.- Prof. Dr. Dr. L. Figgener

Tag der mündlichen Prüfung: 02.06.2008

Aus dem Universitätsklinikum Münster
Klinik und Poliklinik für Mund- und Kiefer- Gesichtschirurgie
der Westfälischen Wilhelms-Universität Münster
- Direktor: Univ.-Prof. Dr. med. Dr. med. dent. Dr. h. c. U. Joos -
Referent: Univ.-Prof. Dr. Dr. Dr. h. c. U. Joos
Koreferent: Univ.-Prof. Dr. Dr. L. Figgener

Zusammenfassung

Volumenveränderungen von boviner deproteinisierter Knochenmatrix und β-Tricalciumphosphat nach Sinusbodenelevation. Eine vergleichende röntgenologische Studie über 3 Jahre.

Großehelleforth, Katharina Anna

Nach einer Sinusliftoperation kommt es zu Knochenumbauprozessen im Augmentationsmaterial. Ob das Material während dieses Vorgangs an Volumen verliert war Ziel dieser Untersuchung.

In der vorliegenden Studie wurden 64 Patienten röntgenologisch nachuntersucht, bei denen ein Sinuslift nach Tatum mit gleichzeitiger Inserierung von Implantaten vorgenommen wurde. Als Augmentat wurde bei 35 Patienten Bio-Oss® und bei 29 Patienten Bioresorb®, jeweils mit autogenem Knochen im Verhältnis 50:50 gemischt in die Kieferhöhle eingebracht. Nach 4 bis 5 Monaten wurden die Implantate funktionell durch die Suprakonstruktion belastet.

Die Patienten wurden in den drei darauf folgenden Jahren in einem Recall einbestellt und röntgenologisch kontrolliert. Diese drei Röntgenaufnahmen wurden zusammen mit der Aufnahme post OP ausgewertet. Pro Bild wurden jeweils die Höhe über der Implantatspitze und die Breite des Augmentats auf Höhe der Implantatspitze festgehalten. Die so gewonnenen Werte gaben Aufschluss über eine mögliche Volumenveränderung des Augmentats.

Eine Auswertung dieser Daten ergab, dass die Mischung aus Bioresorb® und Eigenknochen schneller resorbiert wurde, als die Mischung aus Bio-Oss® und Eigenknochen. Um einige Implantate war nach 3 Jahren nur noch wenig, oder gar kein Augmentat mehr röntgenologisch nachweisbar, so dass die Implantate nur noch zeltartig von Knochen umgeben waren.

Beide Augmentationsmaterialien, Bio-Oss® und Bioresorb®, können als möglicher Knochenersatz für die Sinusliftoperation gewertet werden, da die Verlustraten nicht von den in der Literatur angegebenen Daten abwichen.

Tag der mündlichen Prüfung: 02.06.2008

Inhaltsverzeichnis

1. Einleitung **7**

1.1 Direkter Sinuslift (nach Tatum) 9

1.2 Indirekter Sinuslift (nach Summers) 10

1.3 Transkrestale Antro Membrano Plastie (nach Benner, Bauer, Heuckmann) 10

1.4 Autogene und alloplastische Augmentationsmaterialien 11

1.5 Fragestellung und Hypothese 13

1.5.1 Fragestellung 13

1.5.2 Hypothese 13

1.6 Durchführung 13

2. Material und Methoden **14**

2.1 Patientenkollektiv 14

2.2 Die Positionierung in der PSA 14

2.3 Vermessung der PSA 15

2.4 Operative Planung 16

2.5 Operatives Vorgehen 17

2.6 Das Straumann®-System 17

2.7 Bio-Oss® als Augmentat 18

2.8 Bioresorb® als Augmentat 18

2.9 Statistik 19

3. Ergebnisse **20**

3.1 Höhenverlust Augmentat (absolut) 20

3.2 Breitenverlust Augmentat (absolut) 21

3.3 Höhenverlust Augmentat (relativ) 22

3.4 Breitenverlust Augmentat (relativ) 22

3.5 Implantaterfolgsquote 23

3.6 Zusammenfassung der Ergebnisse 24

4. Diskussion **25**

5. Zusammenfassung **31**

6. Abbildungsverzeichnis **32**

7. Literaturverzeichnis 33

8. Lebenslauf 42

9. Danksagung 43

1. Einleitung

Nach vorzeitigem Zahnverlust kommt es aufgrund von fehlender funktioneller Belastung zu einem zunehmenden Abbau des Alveolarkamms im Oberkiefer und im Unterkiefer. Nach Jahren atrophiert auf diese Weise im Oberkiefer allmählich die Knochenschicht des Sinusbodens sehr oft zu einer dünnen Lamelle von mitunter lediglich 1 mm Dicke oder sogar darunter. Sollen dentale Implantate im Oberkieferseitenzahnbereich inseriert werden, fehlt oftmals eine ausreichende Restknochenhöhe, so dass auch längenreduzierte Implantate nicht mehr eingesetzt werden können. Auflagerungsverfahren mit Eigenknochen zur absoluten Kieferkammerhöhung im Oberkiefer unterliegen hohen Resorptionsraten und können das unzureichende Knochenangebot auf Dauer nicht ersetzten. Eine fortschreitende Pneumatisierung der Kieferhöhle führt zu einem weiteren Absinken des Sinusbodens. Aus diesen Gründen hat sich in den letzten Jahren die Augmentation des Kieferhöhlenbodens als präimplantologische und implantationsbegleitende Maßnahme etabliert. Die Sinusbodenelevation und –augmentation wurde erstmals 1976 von Tatum auf einem Kongress in Alabama vorgestellt und von Boyne 1980 publiziert (Tatum 1986, Boyne 1980). Im Laufe der Jahre wurden verschiedene Techniken zur Antrumauffüllung entwickelt, wobei sich die minimalinvasive Auffüllung des Sinusbodens in den Bereichen, in denen die Implantate eingesetzt werden, durchgesetzt hat (Kübler 1999).

Der sinus maxillaris dient als Luft- und Resonanzraum, reduziert das Gewicht des Schädels und trägt zur Modulation der Sprache bei. Weiterhin dient er der Erwärmung der Luft, bevor diese eingeatmet wird. Anatomisch hat die Kieferhöhle die Form einer Pyramide deren Boden der Nase zugewand ist und deren Spitze in Richtung Jochbein zeigt. Die durchschnittlichen Abmessungen betragen bei einem Erwachsenen 2,5 bis 3,5 cm in der Breite, 3,6 bis 4,6 cm in der Höhe und 3,8 bis 4,5 cm in der Tiefe. Das Volumen beträgt durchschnittlich 12 bis 15 cm^3. Nach anterior reicht die Kieferhöhle bis zu den Eckzähnen oder den ersten Prämolaren. Der tiefste Punkt befindet sich häufig im Bereich des ersten Molaren. Das Volumen

vergrößert sich mit dem Alter und zunehmender Zahnlosigkeit. Bei totaler Zahnlosigkeit in diesem Bereich beträgt die Restknochenhöhe oft nur 1 mm oder weniger. Die Kieferhöhle kann Septen aufweisen, die sie in 2 oder mehr Kavitäten unterteilt. Ausgekleidet wird der sinus maxillaris von einer 0,8 mm dicken respiratorischen Membran, der Schneiderschen Membran (Van den Bergh 2000). Ihre Blutversorgung wird durch Äste der arteria infraorbitalis und den arteriae alveolares superiores posteriores gewährleistet. Die Enervierung der Schneiderschen Membran erfolgt über Äste des Nervus maxillaris des Trigeminus (Woo 2004, Smiler 1992).

Zum Auffüllen des Augmentationsbereiches zwischen Schneiderscher Membran und Restknochen wurde anfangs vor allem autogener Knochen vom Beckenkamm oder vom Kiefer verwendet (Gottsauner 1993, Hirsch 1991, Isaksson 1994, Khoury 1993). Andere Autoren bevorzugen ausschließlich Ersatzmaterialien wie demineralisierten allogenen Knochen (Moy 1993, Whittaker 1989) oder Kombinationen desselben mit Hydroxylapatitkeramiken (Small 1993, Vassos 1992), β-Trikalziumphosphat (Wiltfang 2003, Zerbo 2003) oder bovine Spongiosa (Polyzois 2007).

Die osteogene Wirkung von autogenen Knochentransplantaten begründet sich auf der Verpflanzung vitaler Osteoblasten und deren Vorläuferzellen. Bis zur Rekapillarisierung des Knochentransplantates müssen die innerhalb des Augmentats lokalisierten Osteoblasten und Stammzellen per Diffusion ernährt werden. Das erklärt, warum der überwiegende Anteil an zellulären Komponenten in den ersten Tagen nach Transplantation zugrunde geht und ein Zerkleinern von kompackten Knochentransplantaten von Vorteil ist. Trotzdem entwickeln die restlichen überlebenden zellulären Bestandteile eine solche osteogene Potenz, dass das autogene Knochentransplantat heute immer noch als „Goldstandard“ beim Sinuslift gilt und sich die übrigen Aufbaumaterialien daran messen müssen (Strietzel 2004, Hallman 2001, Norton 2003).

Man unterscheidet grundsätzlich drei Verfahren der Sinusbodenelevation und –augmentation:

1. direkter Sinuslift
2. indirekter Sinuslift
3. Transkrestale Antro Membrano Plastie (Ballonverfahren)

Ob ein Implantat gleichzeitig oder zeitversetzt eingebracht werden kann, richtet sich ausschließlich nach der primären Stabilität des Implantates. Daher ist die Höhe und die Härte des Restkieferknochens im Oberkieferseitenzahnbereich das einzige Kriterium, ob während der Sinuslift Operation ein Implantat gesetzt werden kann. Kann die initiale Stabilität nicht gewährleistet werden, sollte das Setzen des Implantates nach einer Einheilzeit des Augmentates erfolgen.

1.1 Direkter Sinuslift (nach Tatum)

Nach Freilegen der seitlichen Kieferhöhlenwand durch eine crestale oder leicht palatinale Schnittführung und Abklappen des Mucoperiostlappens wird die dünne seitliche Kieferhöhlenwand in einem ca. 1-2 cm^2 großen Bezirk in einer umlaufenden Linie erst mit einem Rosenbohrer, dann mit einem kugelförmigen Diamantbohrer unter ständiger Kühlung mit NaCl geschwächt. Anschließend wird der entstandene Deckel zusammen mit der auf der Innenseite anhaftenden Kieferhöhlenschleimhaut (Schneider-Membran) nach innen oben präpariert („lifting“), sodass ein mehr oder weniger großer Hohlraum entsteht. Dabei ist wichtig die Schleimhaut in alle Richtungen (anterior, posterior, medial) abzulösen, um ein Einreißen zu vermeiden. In diesen entstandenen Hohlraum wird das gewählte Augmentat eingebracht. In den folgenden Monaten wird das eingebrachte Material teils biochemisch abgebaut und resorbiert bzw. durch Knochenneubildung ersetzt, sodass insgesamt eine Verdickung, Verbreiterung und Erhöhung des Kieferhöhlenbodens resultiert. Bei einer Restknochenhöhe von unter 4 mm sollte in der Regel von einer gleichzeitigen Implantation abgesehen werden (Woo 2004).

1.2 Indirekter Sinuslift (nach Summers)

Ein Nachteil der Operationstechnik nach Tatum ist, dass für den Operationszugang das Ablösen eines großen Mucoperiostlappens erforderlich ist. Dieses offensive Vorgehen kann bei der Technik, die Summers 1994 vorstellt, umgangen werden (Summers 1994). Nach einer crestalen Inzision und Freilegung des Implantatknochens wird die Implantatbohrung des Implantatlagers bis dicht an den Kieferhöhlenboden vorangebracht und dieser dann mit einem Osteotom mechanisch mit leichten Hammerschlägen angehoben und erweitert. Die Kieferhöhlenschleimhaut wird zeltartig angehoben. Der Knochen der maxilla wird dabei verdichtet und die Primärstabilität des Implantats erhöht, da in dieser Region normalerweise Knochen der Qualität Typ IV vorgefunden wird (Summers 1998). Anschließend wird das Bohrloch mit dem gewählten Augmentat gefüllt und mit Einbringen des größten benutzten Osteotoms das Material unterhalb der Schneiderschen Membran verteilt. Nach Insertion ist der in der Kieferhöhle stehende Anteil des Implantates mit Aufbaumaterial umgeben, das dann wie beim direkten Sinuslift den biochemischen Umbaumechanismen bei gleichzeitigem Ersatz durch natürlichen Knochen unterliegt (Woo 2004).
Dieses Verfahren setzt eine gewisse Dicke des Kieferhöhlenbodens voraus (min. 6mm), da unter dieser Höhe eine Primärstabilität des Implantates nicht gewährleistet ist, während das direkte Verfahren ohne gleichzeitige Implantation bis weit unter 1mm Schichtdicke durchführbar ist (Woo 2004, Summers 1998, Zitzmann 1998).

1.3 Transkrestale Antro Membrano Plastie (nach Benner, Bauer, Heuckmann)

Bei diesem Verfahren handelt es sich um eine speziell entwickelte Technik. Die Kieferhöhlenschleimhaut wird mittels eines flüssigkeitsgefühlten Ballonkatheters minimalinvasiv unter geringstem Weichteilschaden vom knöchernen Boden der Kieferhöhle abgelöst. Hierbei wird ähnlich dem indirekten Sinuslift transkrestal operiert. Mit einem Schleimhauttrepanbohrer wird der Kieferkamm dargestellt und mit einem kontrollierbaren Bohrsystem bis ca. 1 mm an den Boden der Kieferhöhle

gebohrt. Danach wird mittels eines speziellen Osteotomes der restliche Knochen (ca. 1 mm) in Richtung Kieferhöhle verlagert. Dabei bleibt die Kieferhöhlenschleimhaut unbeschädigt. Die Ablösung der Schleimhaut vom Boden der Kieferhöhle erfolgt mit einem flüssigkeitsgefüllten Ballonkatheter. Durch kontrollierbares Auffüllen des Ballons kann das Volumen und die Ablösehöhe der Schleimhaut bestimmt werden. Dieser neu geschaffene Raum wird ähnlich dem indirekten Sinuslift über den Zugang durch den Kieferkamm mit dem Augmentationsmaterial aufgefüllt.
Dieses Verfahren kann unabhängig von der Höhe des Kieferknochens durchgeführt werden und ist, laut Herstellerangaben, sehr schonend für den Patienten.

1.4 Autogene und alloplastische Augmentationsmaterialien

Wie anfangs schon erwähnt wurde, geht man heute dazu über den Patienten möglichst schonend und minimalinvasiv zu behandeln. Es wird nicht mehr der gesamte Kieferhöhlenboden eleviert und augmentiert, sondern nur in den Bereichen, die für Implantate benötigt werden. Wird ein Augmentat in die Kieferhöhle eingebracht, unterliegt es unabhängig vom Material biochemischen Ab- und Umbauprozessen. Röntgenologisch ist messbar, dass das Volumen um den Implantatkörper sowohl in der Höhe, als auch in der Breite in Abhängigkeit von der Zeit abnimmt.
Klinische und histomorphometrische Untersuchungen mit dem in dieser Studie verwendeten xenogenen, bovinen Hydoxylapartit (z.B. Bio-Oss®) und alloplastischen β-Tricalciumphosphat (z.B. Bioresorb®) haben ergeben, dass all diese Augmentationsmaterialien sowohl biokompatibel als auch osseokonduktiv sind und sich dazu eignen, Knochenaufbaumaßnahmen in Verbindung mit Implantationen durchzuführen (Hallman 2001, Norton 2003, Zerbo 2003).
Der Erhalt der ursprünglichen Augmentathöhe nach Sinuslift scheint bei autologem Knochen signifikant besser zu sein als bei Knochenersatzmaterialien (Geurs 2001). Der Verlust an Volumen nach Verwendung von deproteinisierter boviner Knochenmatrix in Kombination mit autologem Knochen wurde in Studien mit 1,4 %

(Froum 1998) und 10 % (Hallman 2002) der Ausgangshöhe nach 1-3 Jahren angegeben. Osteogenese ist ein weitaus schneller ablaufender Prozess als Osteokonduktion, wie sie bei β-TCP und boviner Knochenmatrix stattfindet (Hallman 2001, Norton 2003). Es zeigt sich weiterhin, dass das Osteoidvolumen vergleichsweise kleiner in Defekten ist, die mit autogenem Knochenmaterial aufgefüllt wurden, als bei Knochenersatzmaterialien und dass der neu gebildete Knochen überwiegend lamellär ist (Nafe 2004).

In der Implantation sollten die Anforderungen an ein Aufbaumaterial, egal ob autogen oder allogen, nicht allein an die Fähigkeit neuen Knochen zu bilden gebunden sein. Autogenes Material ist nicht klar begrenzt röntgenologisch darstellbar. Daraus resultieren Schwierigkeiten, den röntgenologischen Erfolg von Sinusbodenelevation und –augmentation zu beurteilen und weitere auf die Einheilung folgende Schritte (z.B. Implantation) zu planen (Babbush 2000). Weitere Nachteile ergeben sich bei näherer Betrachtung von autogenen Knochentransplantaten. Einerseits ist die Resorptionsrate von autogenem Material nicht eindeutig vorhersehbar, andererseits bedarf es in den meisten Fällen eines zweiten Operationsgebietes (Buser 1990 &1996,Chipasco 1998, Keller 1987, Moy 1993, Simunek 2005, ten Bruggenkate 1992). Mögliche Komplikationen bei der Entnahme und Transplantation sind Entzündung, Schwächung des Knochens, Parästhesien, Anästhesien und Residualdefekte in der Donorregion (Laurie 1984). Wenn Knochen vom Kinnbereich gewonnen wird, kann dies zu Sensibilitätsstörungen der Unterkieferfrontzähne führen, die bis zu 12 Monate anhalten können (Wiltfang 2003). Alloplastische Materialien in Kombination mit autogenem Knochen führen zu einer Materialvermehrung und dienen als Resorptionsschutz des autogenen Knochens. Das Gitterwerk des alloplastischen Materials verbessert das Einwachsen des Knochens und dient als Leitstruktur (Wheeler 1997). Deswegen wird eine Kombination beider Materialien, autogen und alloplastisch, befürwortet (Tadjoedin 2000, Watzek 1998).

In der vorliegenden Studie wurden das bovine Knochenersatzmaterial Bio-Oss® und das β-Tricalciumphosphat Bioresorb® mit Eigenknochen 50:50 gemischt untersucht. Ob materialabhängige Unterschiede in Bezug auf die Volumenstabilität nachweisbar sind, ist das Ziel dieser Arbeit.

1.5 Fragestellung und Hypothese

1.5.1 Fragestellung

1. Kommt es nach Einbringen der Augmentationsmaterialien Bio-Oss® oder Bioresorb® bei Beobachtung über 3 Jahre zu einer Volumenveränderung?
2. Treten Unterschiede in der Volumenveränderung zwischen beiden Materialien auf?
3. Ist ein Knochenumbau röntgenologisch nachweisbar?

1.5.2 Hypothese

Nach Sinusliftoperation mit den Augmentationsmaterialien Bio-Oss® oder Bioresorb® in Kombination mit Eigenknochen im Verhältnis 50:50 mit simultanem Einbringen von Implantaten kommt es zu einer Volumenveränderung des Augmentates über einen Zeitraum von 3 Jahren.

1.6 Durchführung

Insgesamt wurde bei 64 Patienten eine Sinusliftoperation mit simultaner Implantation vorgenommen. Die Volumenveränderungen des Augmentates wurden in der Höhe und in der Breite um das Implantat untersucht. Die Umbauprozesse wurden vom Tag des Einsetzens der Implantate bis 3 Jahre nach diesem Zeitpunkt verfolgt. Untersucht wurden 2 verschiedene Gruppen (Bio-Oss® und Eigenknochen (35 Patienten), Bioresorb® und Eigenknochen (29 Patienten)). Die Gesamtzeit der Studie betrug 5 Jahre.

2. Material und Methoden

2.1 Patientenkollektiv

Um ein möglichst repräsentatives Ergebnis zu erreichen, wurden sowohl männliche als auch weibliche Patienten jeden Alters ausgewählt, bei denen ein offener Sinuslift nach Tatum mit Bio-Oss® oder Bioresorb® unter Verwendung von Eigenknochen im Verhältnis 50:50 bei simultanem Einbringen von Implantaten durchgeführt wurde. Allgemeine medizinische Risiken z.B. Diabetes mellitus bzw. intraorale Erkrankungen lagen nicht vor. Raucher wurden über ein erhöhtes Risiko aufgeklärt, aber nicht von den Untersuchungen ausgeschlossen. Die prothetische Konstruktion auf den Implantaten wurde nach 4-5 Monaten integriert. Es handelte sich dabei sowohl um festen Zahnersatz, als auch um herausnehmbare Deckprothesen.
Da die Patienten in einem Recall betreut werden, können diese in regelmäßigen Abständen einbestellt werden, um den Verlauf zu beurteilen und verschraubte Konstruktionen zu reinigen. Hierbei wird jährlich eine Panoramaschichtaufnahme zur Kontrolle angefertigt. Es wurden die Röntgenkontrollaufnahmen nach der Operation und die Röntgenbilder der folgenden 3 Jahre auf mögliche Volumenveränderungen hin untersucht. Eine Eichung des Röntgenprogramms konnte anhand jedes eingesetzten Implantates vorgenommen werden, da die eingesetzte Implantatlänge bekannt war.

2.2 Die Positionierung in der PSA

Da alle Aufnahmen von einzelnen Patienten vergleichbar sein sollen, ist besonders auf die Positionierung in der PSA zu achten.
Der Patient wird nach Mediansaggitallinie und Bipupillarlinie ausgerichtet. Die Füße befinden sich leicht vor dem Schwerpunkt des Patienten, und der Kopf ist leicht überstreckt. Die Zunge muss der Patient während des Röntgenvorgangs an den Gaumen nehmen, um mögliche Überlagerungen durch Luft zu vermeiden (Düker 2000).

2.3 Vermessung der PSA

Die Röntgenaufnahmen wurden allesamt mit dem digitalen trophy®-System für Windows bearbeitet und ausgewertet. Da die Röntgenbilder in Helligkeit und Kontrast nicht immer den Voraussetzungen entsprachen die für eine möglichst genaue Auswertung notwendig sind, ist es bei diesem Programm möglich die Graustufen zu verändern, bis der Kontrast den Anforderungen entspricht. Es gibt bei diesem Programm 32 Erhöhungsstufen für Weiß und 32 Erhöhungsstufen für Schwarz, d.h. mit der linearen Position insgesamt 65 Möglichkeiten, um das Bild zu kontrastieren. Außerdem können durch einen Hochpassfilter der Kontrast verstärkt und Unschärfen reduziert werden. Das Röntgenprogramm wurde vor Beginn der Auswertung anhand eines der eingesetzten Implantate geeicht. Die Länge der Implantate ist anhand der Operationsprotokolle nachvollziehbar.
Mit der Punkt-zu-Punkt-Messung ist eine Abstandsmessung über eine Gerade möglich.
Es sollte nicht vergessen werden, dass Dimensionsmessungen in der Röntgentechnik ein Problem aufwerfen, weil Röntgenaufnahmen lediglich eine zweidimensionale Darstellung eines dreidimensionalen Objektes ermöglichen. Messungen in diesen Bereichen können als eine Verlaufskontrolle, aber nicht als genauer Richtwert gelten.
Bei jedem Patienten wurden über 3 Jahre insgesamt 4 Bilder pro Patient ausgewertet. Postoperativ wurde die Ausdehnung des Sinusliftes in Höhe über dem Implantatkörper und in der Breite um die Implantatspitze dokumentiert. Diese Messung wurde in den nächsten 3 Jahren wiederholt und tabellarisch in Excel festgehalten. Die folgenden Abbildungen (**Abb. 1, Abb. 2**) zeigen die Volumenveränderung über 3 Jahre.

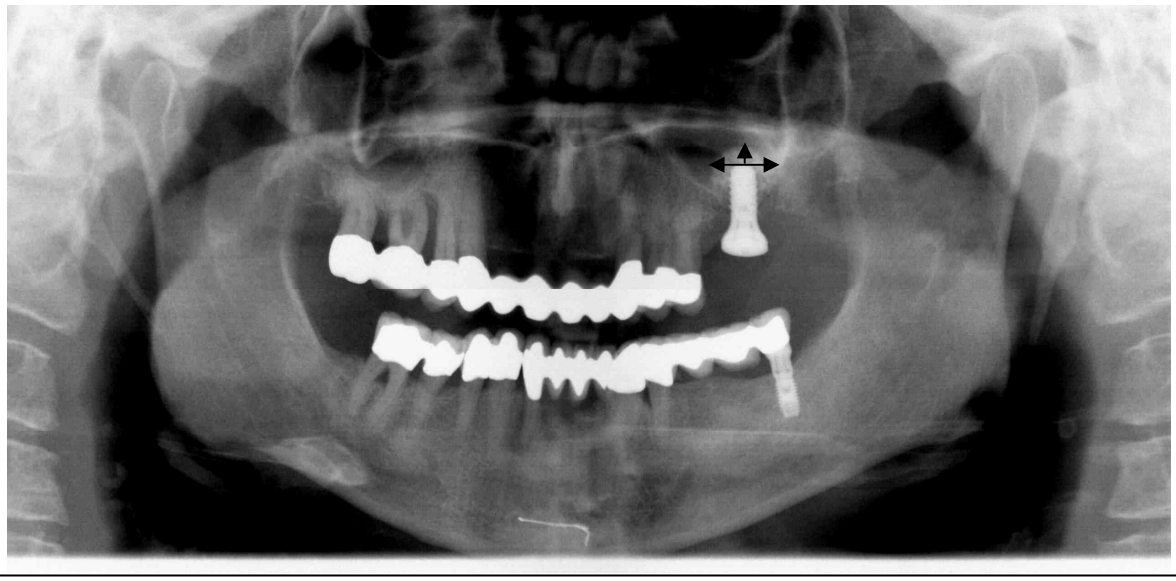

Abb. 1: Sinuslift links Augmentathöhe 3 mm Breite 10,2 mm

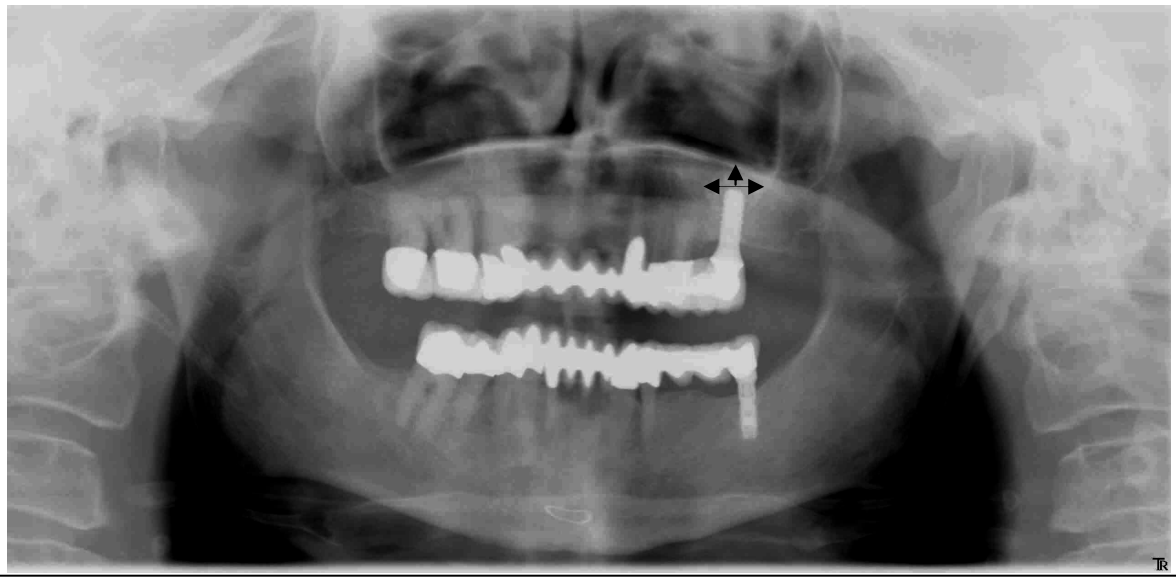

Abb. 2: Sinuslift links Augmentathöhe 2,3 mm Breite 9,3 mm

2.4 Operative Planung

Bei allen Patienten erfolgten ca. eine Woche vor der Operation präoperative, diagnostische Maßnahmen. Es wurden Alginatabformungen beider Kiefer genommen und die ausgegossenen Gipsmodelle mit Hilfe eines Gesichtsbogens und einer Bissnahme aus Autopolymerisat schädelbezüglich einartikuliert.

Weiterhin wurde eine Röntgenmessaufnahme (PSA) mit einer Messkugel mit dem Durchmesser von 8 mm vorgenommen. Die Messkugel wurde über ein kondensationsvernetztes Silikon an den Restzähnen oder bei zahnlosen Patienten auf dem Kiefer befestigt. Der Behandler konnte so über eine Eichung des Röntgenprogramms via Messkugel die Restknochenhöhe und die genaue spätere Implantatposition ermitteln und auf das Gipsmodell übertragen. Im Labor wurde anhand dieses Modells eine Schablone mit passenden Bohrhülsen für die Primärbohrung aus Tiefziehfolie hergestellt, die dann intraoperativ verwendet werden konnte. Abschließend wurde bei jedem Patienten präoperativ eine professionelle Zahnreinigung durchgeführt, um die intraorale Keimzahl zu reduzieren.

2.5 Operatives Vorgehen

Bei allen Patienten wurde ein offener Sinuslift nach Tatum durchgeführt, wie er in der Einleitung beschrieben ist. Bei Eröffnung der Kieferhöhle durch einen lateralen Zugang wurde der dabei anfallende Knochen mit einer Knochenfalle aufgefangen. Außerdem wurde teilweise die erste Implantatbohrung mit einem Trepanbohrer durchgeführt und eine weitere Aufbereitung des Implantatlagers mit Osteotomen vorgenommen. Bei einer großen notwendigen Augmentatmenge, wurde retromolar im Unterkiefer ein kortikospongiöser Block entnommen. Dieser wurde dann mit der Luerzange in kleine Stücke zerteilt. Ebenfalls konnte im Tuberbereich Knochen entnommen werden. Das so gewonnene autogene Material wurde dann mit Bio-Oss® oder Bioresorb® im Verhältnis 50:50 und Eigenblut gemischt und in die Kieferhöhle eingebracht. Das Eigenblut wurde vor der Operation aus einer Vene entnommen. Alle eingesetzten Implantate, die in dieser Studie Verwendung fanden sind von der Firma Straumann® und heilten gedeckt ein.

2.6 Das Straumann®-System

Das in der Studie verwendete Implantatsystem der Firma Straumann® (Waldenburg, Schweiz) hat ein Schraubendesign und wird aus Titan Grad IV

hergestellt, dem höchsten Rheinheitsgrad, der zur Zeit möglich ist. Die Firma stellt dem Behandler Implantate mit 2 verschiedenen Oberflächen zur Auswahl. Die Titan-Plasma-Flame-Spray-Beschichtung (TPS) und die Sand-Blasted-Large-Grit-Acid-Etched-Beschichtung (SLA). Es wurden ausschließlich die SLA beschichteten Implantate eingesetzt und untersucht. Die Standardlänge der Implantate betrug 10 mm, Längen von 8 mm und 12 mm wurden weniger verwendet. Die Durchmesser betrugen 4.1 und 4.8 mm. Im Molarenbereich wurde häufig das Wide-Neck-Implantat (WNI) inseriert. Teilweise wurden auch Tapered-Implantate benutzt, die sich durch eine Kegelform im Halsbereich auszeichnen und eine höhere Primärstabilitat erreichen können, da sie sich in der Kavität verkeilen (Weingart 2000, Ferrigno 2006).

2.7 Bio-Oss® als Augmentat

Das bovine Knochenersatzmaterial Bio-Oss® (Geistlich) wird vom Hersteller als biokompatibles, allergenfreies Material beschrieben. Es wird aus bovinem Knochen hergestellt, der vollständig deproteinisiert wurde und aus dem alle Lipidfraktionen extrahiert wurden. Laut Herstellerangaben können nach dem zweimaligen Sterilisationsprozess alle viralen und bakteriellen Gefährdungen, sowie die Übertragung der spongiösen Enzephalopathie ausgeschlossen werden. Nach dem Mehrstufenproduktionsprozess verbleibt lediglich die kristalline Struktur des Hydroxylapatits, deren Korngröße mit der menschlichen Spongiosa vergleichbar ist und das Einwachsen von Osteoblasten zulässt. Um ein leichteres Einbringen in den Defekt zu gewährleisten wird ein Mischen mit isotonischer Kochsalzlösung oder Eigenblut des Patienten empfohlen. Bio-Oss® ist erhältlich als Spongiosablock, Granulat und als schwammartiges Collagenfließ (Artzi 2001, Schlegel 1998).

2.8 Bioresorb® als Augmentat

Bioresorb® wird vom Hersteller als bioaktives, bioresorbierbares Knochenersatzmaterial für den Hartgewebsersatz beschrieben. Es besteht unter

Beachtung der Nachweisgenauigkeit der Röntgendiffraktometrie aus phasenreinem β-Tricalciumphosphat, dem tertiären Calciumsalz der Orthophosphorsäure mit der chemischen Formel $Ca_3(PO_4)_2$. Bioresorb®- ist als Granulat in verschiedenen Korngößen (500-1000 μm bis 2000-5000 μm) erhältlich und dient zum Auffüllen von mechanisch weitgehend unbelasteten, pathologischen, traumatischen oder operationsbedingten Knochendefekten. Die augmentierte Region sollte frei von entzündlichen Reizen, Weich- und Granulationsgewebe sein. Defekte können mit Bioresorb® allein, oder anteilig mit autologem Knochen (max. 50:50) augmentiert werden. Das Material sollte nicht angewendet werden bei einem bestehenden Diabetes mellitus, Behandlungen mit Glucocorticoiden und Antineoplastika, bei Behandlung mit γ-Strahlen sowie bei starkem Nikotinabusus. Um ein leichteres Einbringen in den Defekt zu gewährleisten wird ein Mischen mit isotonischer Kochsalzlösung oder Eigenblut des Patienten empfohlen, bei Defekten von über 2 cm^2 das Zufügen von autogenem Knochen.
Knochenneubildung und Resorption des Augmentationsmaterials verlaufen parallel proportional. Während sich neuer Knochen im augmentierten Bereich bildet wird gleichzeitig das Knochenersatzmaterial abgebaut. Je nach Granulatgröße soll der Resorptionsvorgang nach 9 bis 15 Monaten abgeschlossen sein (2000-5000 μm nach 24 Monaten), ebenfalls abhängig von der Resorpionsdynamik des Patienten. Die vollständige Resorption ist röntgenologisch kontrollierbar.

2.9 Statistik

Die Ergebnisse wurden als arithmetische Mittelwerte ± Standardfehler des Mittelwerts angegeben. Die statistische Auswertung der Ergebnisse wurde mit der Einfaktoriellen Varianzanalyse (Anova) in Excel durchgeführt. Bei Irrtumswahrscheinlichkeiten unter $p<0,05$ wurde statistische Signifikanz angenommen.

3. Ergebnisse

3.1 Höhenverlust Augmentat (absolut)

Eine Grafik der absoluten Werte, die über drei Jahre gesammelt und ausgewertet wurden zeigt, dass Bioresorb® im Vergleich zu Bio-Oss® über den 3-Jahresverlauf schneller an Volumen verliert (**Abb. 3**). Bei Sinusbodenaugmentation mit Bio-Oss® sinkt die Höhe von durchschnittlich 2,14 mm (± 0,21) über dem Implantatkörper auf 0,68 mm (± 0,22). Bei Sinusbodenaugmentation mit Bioresorb® sinkt die Höhe von durchschnittlich 1,87 mm (± 0,18) über dem Implantatkörper auf 0,17 mm (± 0,08). Die Vergleichswerte ein Jahr und drei Jahre post OP weisen statistische Signifikanz auf (✱).

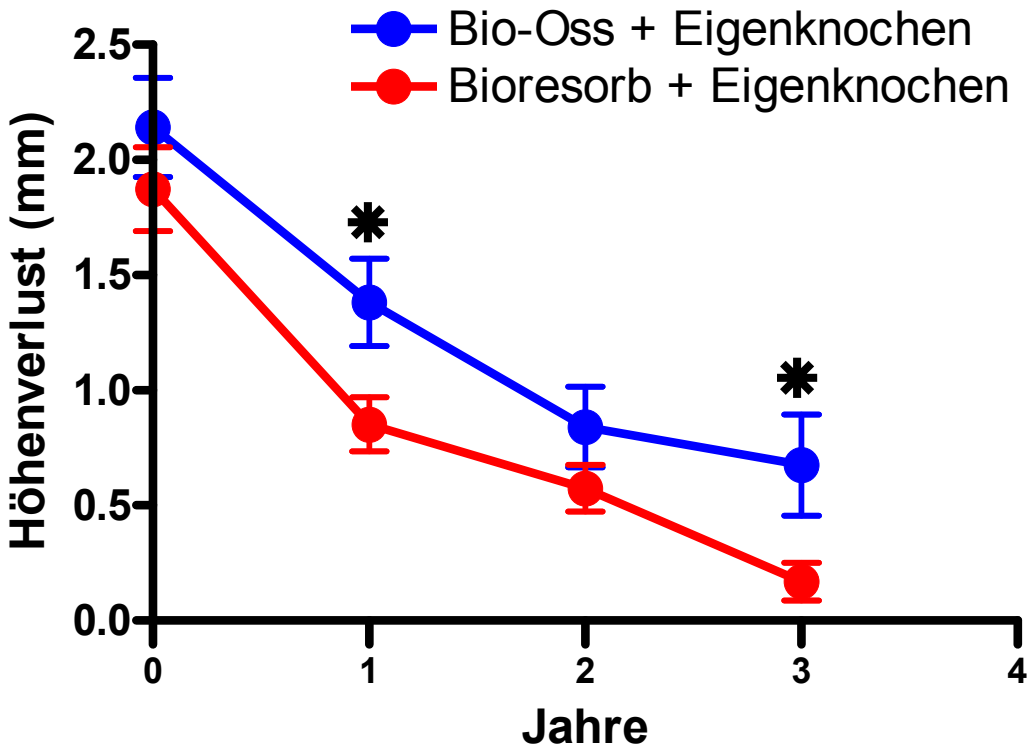

Abb. 3: Höhenverlust absolut in mm

3.2 Breitenverlust Augmentat (absolut)

Eine Graphik der absoluten Werte in Bezug auf den Breitenverlust des Augmentats zeigt ebenfalls eine schnellere Resorption bei Augmentation mit Bioresorb® als mit Bio-Oss® über den dreijährigen Verlauf der Untersuchung (**Abb. 4**). Bei Sinusbodenaugmentation mit Bio-Oss® vermindert sich die Breite von durchschnittlich 9,49 mm (± 0,50) über dem Implantatkörper auf 7,71 mm (± 0,75). Bei Sinusbodenaugmentation mit Bioresorb® sinkt die Breite von durchschnittlich 9,53 mm (± 0,58) über dem Implantatkörper auf 5,70 mm (± 0,59). Die Vergleichswerte drei Jahre post OP weisen statistische Signifikanz auf (✱).

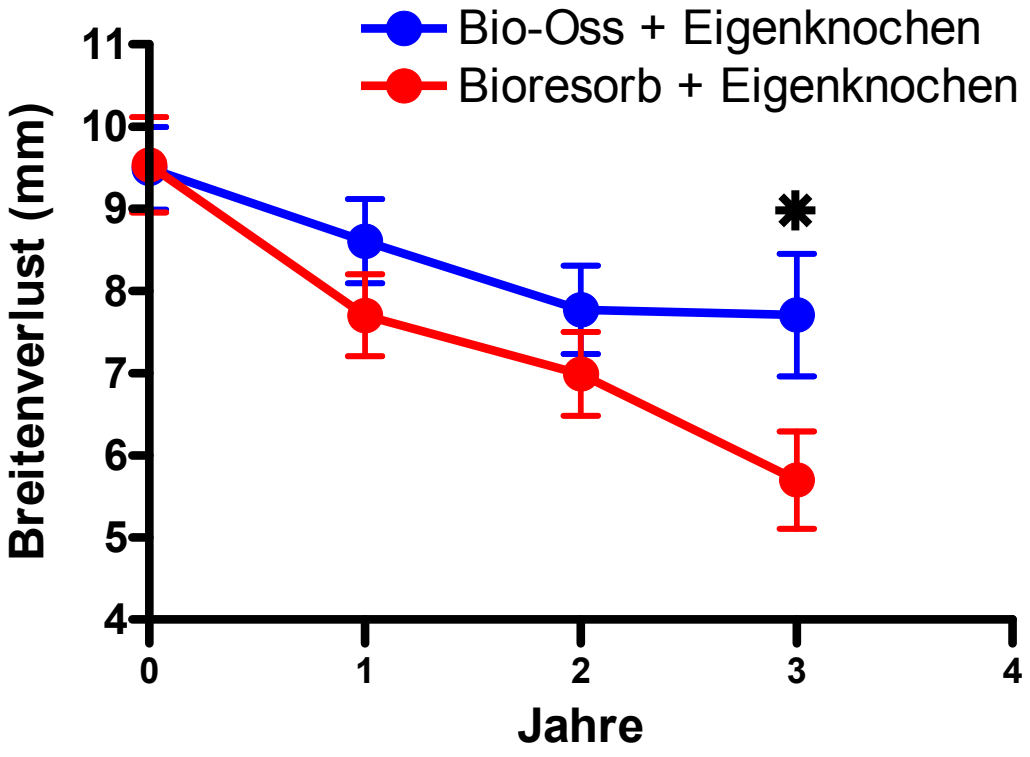

Abb. 4: Breitenverlust absolut in mm

3.3 Höhenverlust Augmentat (relativ)

Eine Grafik der relativen Werte, die über drei Jahre gesammelt und ausgewertet wurden zeigt, dass Bioresorb® im Vergleich zu Bio-Oss® über den 3-Jahresverlauf schneller an Volumen verliert (**Abb. 5**). Bei Sinusbodenaugmentation mit Bio-Oss® sinkt die Höhe von 100 % über dem Implantatkörper auf 31,52% (± 4,03). Bei Sinusbodenaugmentation mit Bioresorb® sinkt die Höhe von 100 % über dem Implantatkörper auf 9,01% (± 2,47). Die Vergleichswerte im ersten Jahr und im dritten Jahr post OP weisen statistische Signifikanz auf (✱).

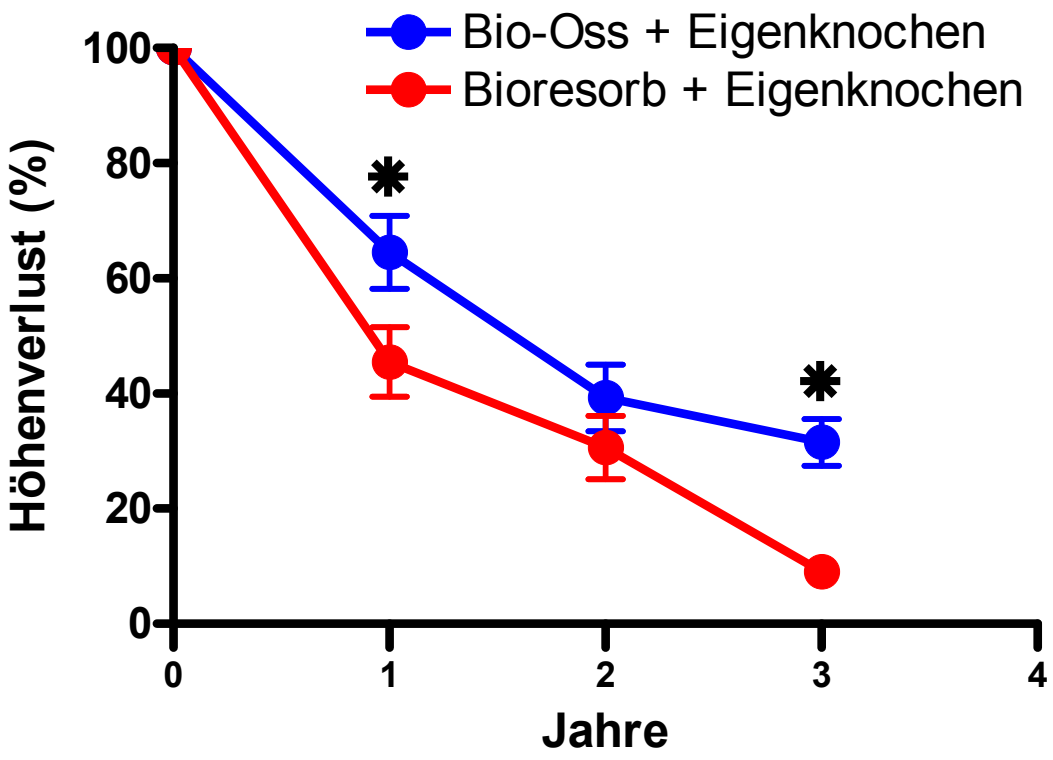

Abb. 5: Höhenverlust relativ in %

3.4 Breitenverlust Augmentat (relativ)

Eine Graphik der absoluten Werte in Bezug auf den Breitenverlust des Augmentats zeigt ebenfalls eine schnellere Resorption bei Augmentation mit Bioresorb® als mit

Bio-Oss® im dreijährigen Untersuchungszeitraum (**Abb. 6**). Bei Sinusbodenaugmentation mit Bio-Oss® vermindert sich die Breite von 100 % über dem Implantatkörper auf 81,18 % (± 6,45). Bei Sinusbodenaugmentation mit Bioresorb® sinkt die Breite von 100 % über dem Implantatkörper auf 59,78 % (± 6,09). Die Vergleichswerte drei Jahre post OP weisen statistische Signifikanz auf (✱).

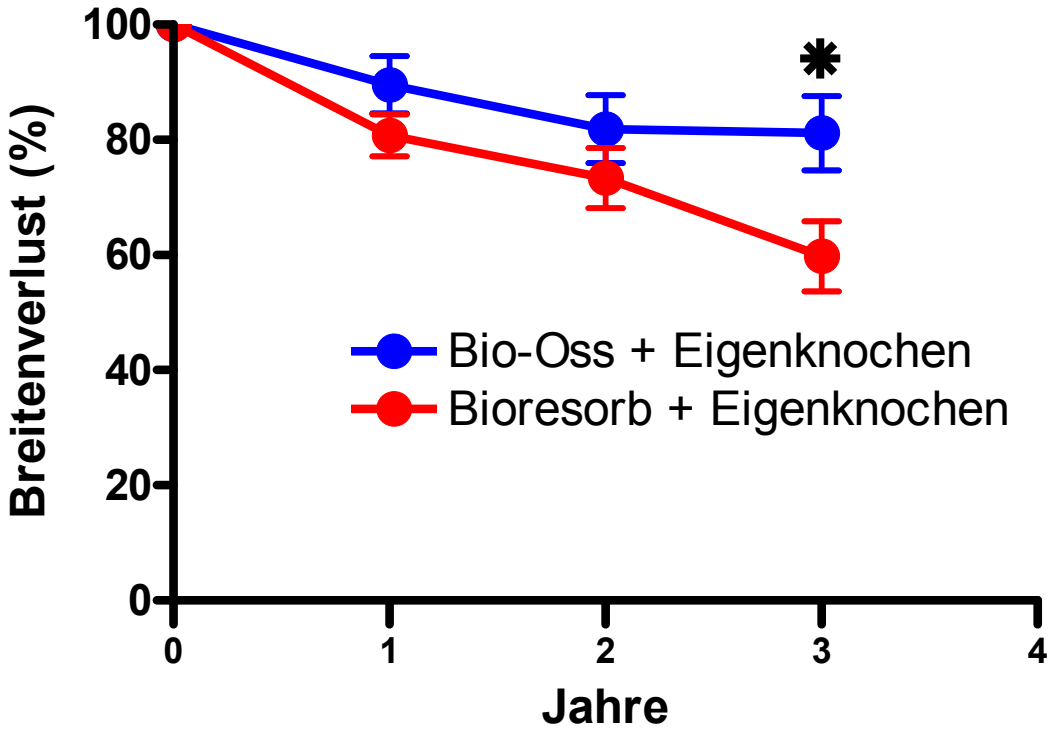

Abb. 6: Breitenverlust relativ in %

3.5 Implantaterfolgsquote

Implantatverluste waren häufig Frühverluste, die in den ersten Wochen nach Implantation auftraten, aber auch Verluste, die durch eine zu frühe Belastung der Implantate auftraten. Eine Einheilung hatte zwar stattgefunden, war aber bei Belastung nicht ausreichend abgeschlossen.

Im Vergleich war die Erfolgquote bei der Verwendung von Bio-Oss® und autogenem Knochen höher 93,46 % als bei der Augmentation mit Bioresorb® und autogenem Knochen 89,32 %. Es wurde dabei nicht zwischen Frühverlusten oder Verlusten nach Belastung der Implantate unterschieden (**Abb. 7**).

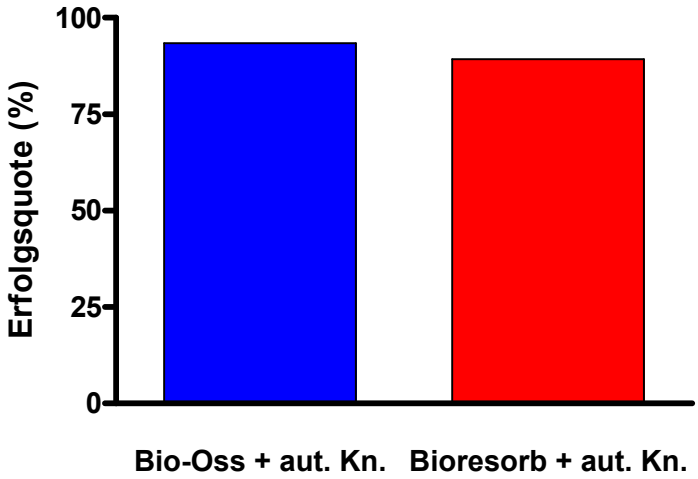

Abb. 7: Implantaterfolgquote in %

3.6 Zusammenfassung der Ergebnisse

Gruppen	Bio-Oss (n=35)	Bioresorb (n=29)
Höhendurchschnitt	2,14 mm	1,87 mm
Breitendurchschnitt	9,49 mm	9,53 mm
Höhe nach 3 J. abs.	0,68 mm	0,17 mm
Breite nach 3 J. abs.	7,71 mm	5,7 mm
Höhe nach 3 J. rel.	31,52 %	9,01 %
Breite nach 3 J. rel.	81,18 %	59,78 %
Implantaterfolg	93,46 %	89,32 %

Abb.8

4. Diskussion

In der vorliegenden Studie wurden 64 Patienten röntgenologisch nachuntersucht, bei denen ein Sinuslift nach Tatum mit autogenem Knochen und den alloplastischen Materialien Bio-Oss® bzw. Bioresorb® im Verhältnis 50:50 durchgeführt wurde. Dabei wurden die Höhe des Augmentates und die Breite um den Implantatkörper anhand der Röntgenaufnahmen post OP und im Abstand von einem Jahr über 3 Jahre festgehalten und ausgewertet. Die Ergebnisse zeigen, dass beide Materialien überzeugende Ergebnisse in Bezug auf die Sinusbodenelevation und –augmentation liefern, Bioresorb® aber schneller als Bio-Oss® vom Körper resorbiert wird. Auch scheint Bio-Oss® allgemein als Beimengung zum autologen Knochen besser zu sein, wie die Erfolgsstatistik über den angegebenen Zeitraum in unserer Praxis gezeigt hat.

Im Laufe der Entwicklung des Sinusliftes wurden verschiedene Materialien verwendet, darunter autogener Knochen, allogene Materialien, deproteinisierter Knochen und synthetisch hergestellte Substanzen (Aaboe 1995, Haas 1998, Yildirim 2000, Mayfield 2001). Untersuchungen haben gezeigt, dass Bio-Oss® über einen Zeitraum von 6 Jahren nur langsam oder so gut wie gar nicht resorbiert wird, wie anhand von Biopsien nachgewiesen wurde (Schlegel 1998, Piattelli 1999, Hallman 2001). Bio-Oss® ist auch nach 3 Jahren noch röntgenologisch nachweisbar, wie **Abb. 9** zeigt.

Eine andere Studie wiederum zeigt, dass Bio-Oss® nach einem Sinuslift resorbiert wird, im Vergleich zu β-TCP jedoch langsamer um- und abgebaut wird, wie auch diese Studie gezeigt hat (Somanathan 2006). Ein Ausmaß an Volumenänderungen, wie sie in dieser Untersuchung stattfanden, könnte mit der Belastung der Implantate zusammenhängen und der damit entstehenden funktionellen Druckableitung in den Knochen, oder mit einer dauerhaften Druckbelastung, wie sie durch die Ventilation des Sinus maxillaris entsteht (Asai 2002).

Goldstandard unter den Knochenersatzmaterialien ist weiterhin die alleinige Verwendung von autologem Knochen (Block 1998, Strietzel 2004). Er zeichnet sich durch seine hohe Potenz an osseoinduktiven und osseokonduktiven

Fähigkeiten aus (Wheeler 1996, Kreisler 2006). Als Entnahmeregion kommen hierbei der Beckenkamm, Kinn, retromolarer Ramus des Unterkiefers, die Tuberregion oder das Op-Gebiet selbst in Frage (Woo 2004). Vergleichende Studien zeigten, dass der Erhalt der ursprünglichen Augmentathöhe bei autologem Knochen signifikant besser als beim Einsatz von Knochenersatzmaterialien ist (Geurs 2001). Auch scheint die Form des Augmentats entscheidend zu sein. So ist die Erfolgsquote bei partikulärem Knochen auf lange Sicht gesehen höher im Vergleich zum Knochenblock (Kreisler 2006). Beim einzeitigen Vorgehen war die unbelastete Einheilphase der Implantate bei Verwendung von xenogenen oder allogenen Ersatzmaterialien länger (8,5-9 Monate) als bei Verwendung von autologem Knochen (6 Monate), beim zweizeitigen Vorgehen traten keine Unterschiede auf. Auch waren die Anteile an vitalem Knochengewebe bei ausschließlicher Verwendung von autologem Knochen größer als bei den untersuchten Proben nach Verwendung von Aufbaumaterialien (Strietzel 2004). Will man eine sichere Osseointegration in vitalem Knochen erreichen, ist autologer Knochen jedem Ersatzmaterial überlegen (Haas 1998).

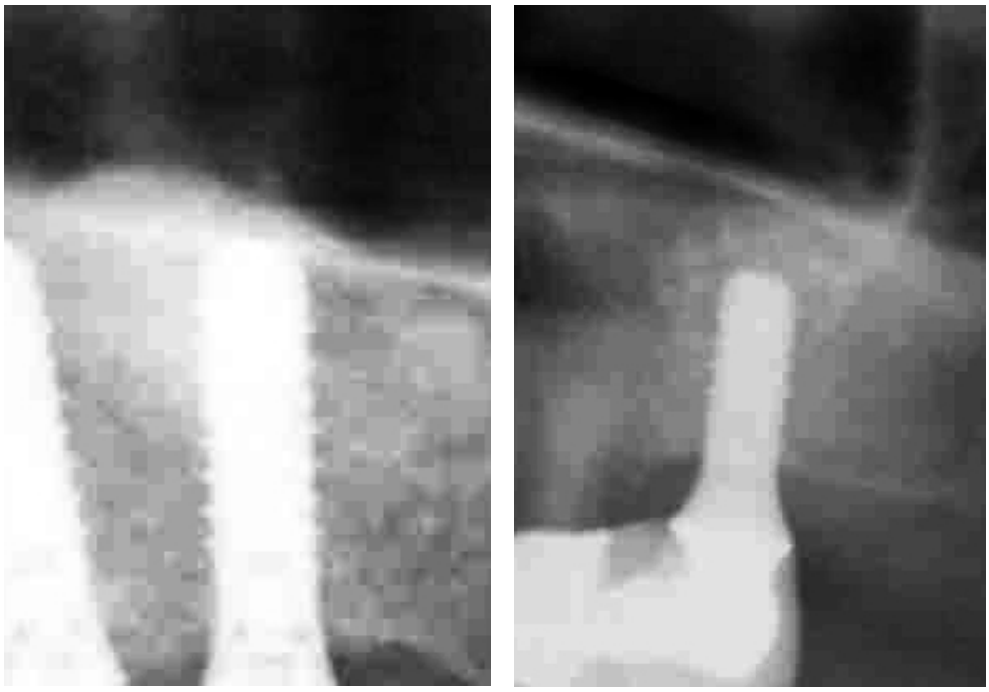

Abb. 9: Bio-Oss® nach 3 Jahren röntgenologisch nachweisbar

Die röntgenologische Höhe und damit auch das Volumen des Augmentates verringert sich in unserer Studie in den ersten 3 Jahren nach Belastung. Nach dieser Zeit sollen nur noch geringe Veränderungen auftreten. Andere Studien zeigen, dass 8 Jahre nach Augmentation das Knochenvolumen größer ist als präoperativ. Diese Ergebnisse lassen vermuten, dass die funktionelle Belastung von Implantaten den Knochenerhalt langfristig begünstigt (Nyström 1993, Keller 1994) und einen stabilisierenden Effekt auf das Augmentatvolumen hat. Ein Ausbleiben von Implantatverlusten, wie er nach 3 Jahren eintritt, sollte damit in Verbindung stehen (Listrom 1988).

Untersuchungen zeigen, dass explantierte Implantate, bei denen der Sinuslift ein Jahr vorher mit allogenem Material vorgenommen wurde, nicht am Apex mit Knochen, sondern mit Schleimhaut bedeckt waren. **Abb. 10** zeigt ein Bild aus unserer Untersuchung, bei dem der Kieferhöhlenboden sich nach 3 Jahren neu geformt hat und das Implantat an der Spitze vermutlich von Schleimhaut bedeckt ist.

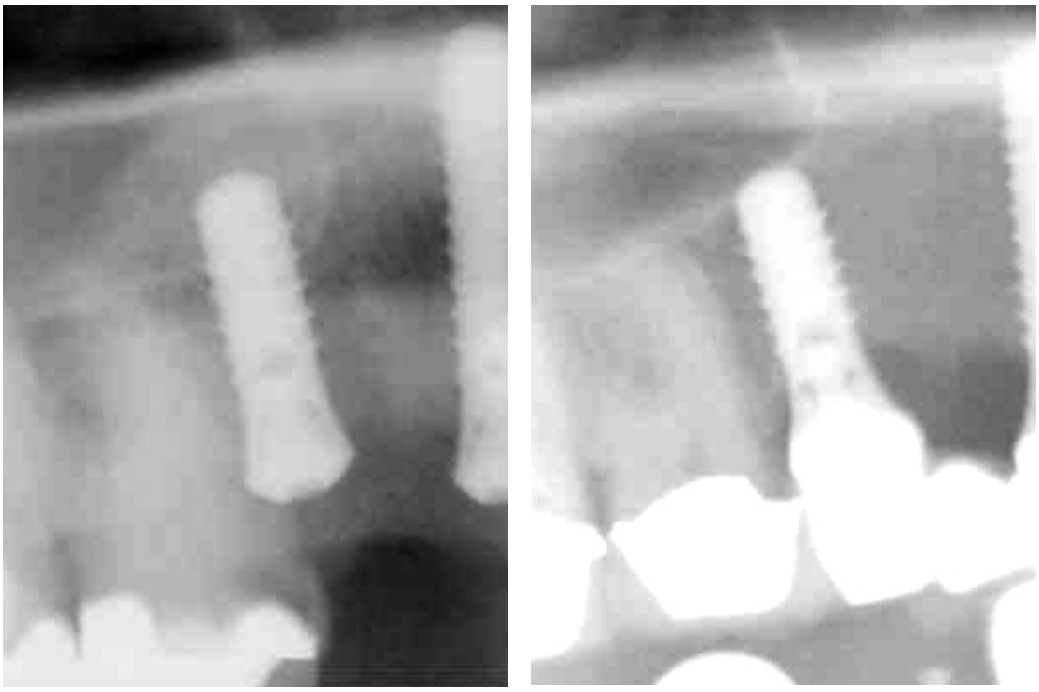

Abb. 10: Implantat an 15 nach OP und nach 3 Jahren

Wir machten ebenfalls die Beobachtung, dass der Knochen um die Implantate nur zeltartig vorhanden ist (Whittaker 1989, GaRey 1991) (**Abb.11**), ähnlich, wie bei natürlichen Zähnen, deren Wurzelspitzen in die Kieferhöhle ragen. In einer Tierstudie, in der ein Sinuslift mit autogenem Material vorgenommen wurde, konnte beobachtet werden, dass der die Implantate umgebende Knochen über die Zeit zusammenschrumpft und sogar die Implantatspitze in die Kieferhöhle ragen ließ (Coombs 1995). Allgemein zeigen bisherige klinische Untersuchungen von Sinusaugmentationen sowohl einen Volumenverlust (Kent 1989, Raghoebar 1993, McAllister 1999, Peleg 1999), als auch eine Volumenstabilität im Augmentat über 6 Monate nach Augmentation (Keller 1994, Blomqvist 1996, Block 1998, Hallman 2002). Der Gebrauch von unterschiedlichen Knochenaufbaumaterialien und verschiedene Implantatdesigns sollten die Ursache für die voneinander abweichenden Ergebnisse sein.

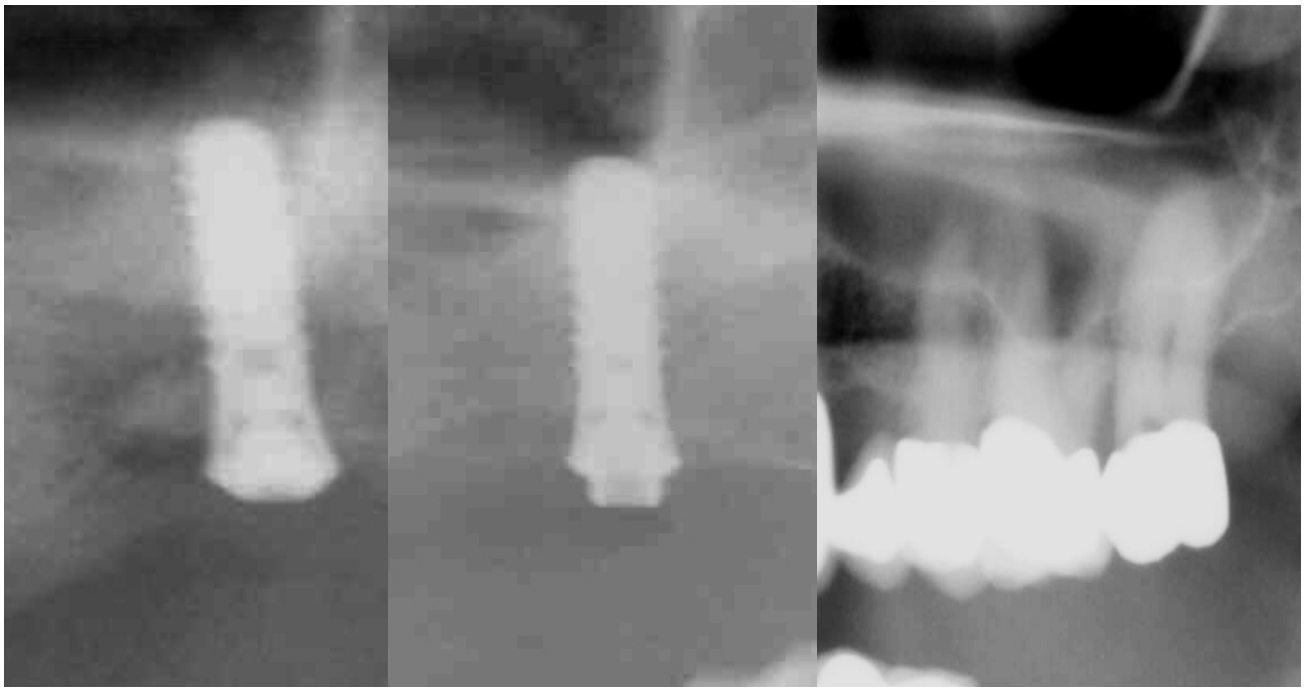

Abb. 11: Implantat an 27 nach OP und nach 3 Jahren, natürliche Zähne

Der zahnlose, posteriore Anteil der Maxilla zeigt häufig einen starken Knochenabbau der durch die Belüftung und die dabei anfallende Druckbelastung

verursacht wird (Boyne 1980, Smiler 1992). Durch die Pneumatisierung, die durch eine Druckerhöhung beim Einatmen resultiert, wird Druck auf das Augmentat ausgeübt und es beginnt zu schwinden (Hürzeler 1996). Folglich führen druckinduzierter Knochenabbau und Resorption zu Volumenverlust in augmentierten Bereichen und sollten auch die Ergebnisse dieser Untersuchung beeinflusst haben.

In unserer Studie wurden Panoramaschichtaufnahmen zur Auswertung herangezogen. Diese wurden mit dem Trophy®-Programm digital vermessen. Da die vorliegenden Bilder zweidimensionale Aufnahmen sind, aber beide vorliegenden Dimensionen Veränderungen unterliegen, kann daraus geschlossen werden, dass auch in der dritten Dimension Unterschiede über drei Jahre stattfinden. PSA wurden auch in anderen Studien herangezogen um Aussagen über Sinusaugmentationen und Implantate zu treffen (Keller 1994, Blomqvist 1996, Kahnberg 2001, Strietzel 2004). Trotzdem bleibt es schwierig Ergebnisse anhand von zweidimensionalen Bildern zu beurteilen. Um genaue Resultate über die Umrisse des augmentierten Bereiches und damit über das Volumen und mögliche Änderungen sowie die Planung von Implantaten zu erlangen, können auch Computertomographien herangezogen werden (Fredholm 1993, Özyuvaci 2005, Peleg 1999, van den Bergh 2000). Auch Magnetresonanztomographien bringen Ergebnisse bei denen der elevierte Bereich der Kieferhöhlenschleimhaut gut dargestellt wird (Gray 2001). Mit Endoskopen kann, durch den Hiatus semilunaris eingeführt, der Boden der Kieferhöhle optisch untersucht werden. Implantate, die in die Kieferhöhle hineinragen, oder an der Spitze nur noch von Schleimhaut bedeckt sind, wie es sich in dieser Studie zeigte, sind auf diese Weise darstellbar (Wiltfang 2000). Diese Methode kann allerdings nur für diagnostische Zwecke und nicht für eine Evaluierung angewandt werden.

Wie experimentelle Studien gezeigt haben, unterliegt die Kieferhöhlenschleimhaut während der Anpassung an das Augmentat und dessen Einheilung einer chronischen Sinusitis (Bravetti 1998). Die Perforation der Schleimhaut bei Implantation sollte demnach vermieden werden, da eine erhöhte Infektionsgefahr für die durch den Eingriff sowieso abwehrgeschwächte Kieferhöhle besteht (Pederson 1979). Andere Autoren halten eine Perforation der Schleimhaut durch

Implantate nicht für bedeutend (Brånemark 1984). In der durchgeführten Untersuchung konnten keine Implantatverluste festgestellt werden, die auf Knochenumbauten im Augmentat, Schleimhautbedeckung der Implantatspitze, Perforation der Kieferhöhlenschleimhaut oder eine zeltartige Knochenumbauung der Implantate zurückzuführen waren, wie es auch in der Literatur beschrieben wird (Peleg 1999).

5. Zusammenfassung

In der vorliegenden Studie wurden 64 Patienten röntgenologisch nachuntersucht, bei denen ein Sinuslift nach Tatum mit gleichzeitiger Inserierung von Implantaten vorgenommen wurde. Als Augmentat wurde bei 35 Patienten Bio-Oss® und bei 29 Patienten Bioresorb®, jeweils mit autogenem Knochen im Verhältnis 50:50 gemischt in die Kieferhöhle eingebracht. Alle eingesetzten Implantate lieferte die Firma Straumann®. Nach einer Einheilzeit von 4-5 Monaten konnte die prothetische Versorgung eingegliedert werden. Da die Patienten in einem Recall betreut werden und einmal im Jahr zur Kontrolle eine PSA gemacht wurde, konnten diese Röntgenbilder zusammen mit der Kontrollaufnahme post OP über 3 aufeinander folgende Jahre ausgewertet werden. Pro Bild wurden jeweils die Höhe über der Implantatspitze und die Breite des Augmentates auf Höhe der Implantatspitze festgehalten. Die so gewonnenen Werte sollten Aufschluss über eine mögliche Volumenveränderung des Augmentates geben. Eine Auswertung dieser Daten ergab, dass die Mischung aus Bioresorb® und Eigenknochen schneller resorbiert wurde, als die Mischung aus Bio-Oss® und Eigenknochen. Um einige Implantate war nach 3 Jahren nur noch wenig, oder gar kein Augmentat mehr röntgenologisch nachweisbar, so dass die Implantate nur noch zeltartig von Knochen umgeben waren, ähnlich, wie man es von natürlichen Zähnen kennt, deren Wurzeln in die Kieferhöhle hineinragen. Bei anderen Implantaten schien die Spitze nur noch von der Kieferhöhlenschleimhaut bedeckt zu sein, während die Gesamtheit des Augmentats knöchern durchbaut schien.
Abschließend können beide Augmentationsmaterialien, Bio-Oss® und Bioresorb® als möglicher Knochenersatz für die Sinusliftoperation gewertet werden, da die Verlustraten nicht von den in der Literatur angegebenen Daten abwichen.

6. Abbildungsverzeichnis

Abb. 1 Sinuslift links Augmentathöhe 3 mm Breite 10,2 mm

Abb. 2 Sinuslift links Augmentathöhe 2,3 mm Breite 9,3 mm

Abb. 3 Höhenverlust absolut in mm

Abb. 4 Breitenverlust absolut in mm

Abb. 5 Höhenverlust relativ in %

Abb. 6 Breitenverlust relativ in %

Abb. 7 Implantaterfolgquote in %

Abb. 8 Zusammenfassung der Ergebnisse

Abb. 9 Bio-Oss nach 3 Jahren röntgenologisch nachweisbar

Abb. 10 Implantat an 15 nach OP und nach 3 Jahren

Abb. 11 Implantat an 27 nach OP und nach 3 Jahren, natürliche Zähne

Bei allen Abbildungen handelt es sich um Aufnahmen, die in der Praxis entstanden sind und um Tabellen oder Graphiken, die eigenhändig erstellt wurden.

7. Literaturverzeichnis:

Aaboe M, Pinholt EM, Hjorting-Hansen E (1995) Healing of experimentally created defects: a review. Brit J Maxillofac Surg 33: 312-318

Artzi Z, Nemcovsky CE, Tal H (2001). Efficacy of porous bovine bone mineral in various types of osseous deficiencies: clinical observations and literature review. Int J Periodont Rest Dent 21(4):3 95-405

Asai S, Shimizu Y, Ooya K (2002). Maxillary sinus augmantation model in rabbits: effect of occulted nasal ostium on new bone formation. Clin Oral Implants Res 13: 405-409

Babbush CA (2000). Maxillary antroplasty with autogenous bone grafting. Dental implants. The Art and Science. Philadelphia: W.B. Saunders: 151-179

Block MS, Kent JN, Kallukaran FU, Thunthy K, Weinberg R (1998). Bone maintenance 5 to 10 years after sinus grafting. J Oral Maxillofac Surg 56: 706-714

Blomqvist JE, Alberius P, Isaksson S (1996). Retrospective analysis of one-stage maxillary sinus augmentation with endosseous implants. Int J Oral Maxillofac Impl 11: 512-521

Boyne P, James RA (1980). Grafting of the maxillary sinus floor with autogenuos marrow and bone. J Oral Maxillofac Surg 17: 113-116

Brånemark PI, Adell R, Albrektsson T, Lekholm U, Lindström J, Rockler B (1984). An experimental and clinical study of osseointegrated implants penetrating the nasal cavity and maxillary sinus. J Oral Maxillofac Surg 42: 497-505

Bravetti P, Membre H, Marchal L, Jankowski R (1998). Histologic changes in the sinus membrane after maxillary sinus augmentation in goats. J Oral Maxillofac Surg 56: 1170-1176

Buser D, Bragger U, Lang NP, Nyman S (1990). Regeneration and enlargement of jaw bone using tissue regeneration. Clin Oral Implants Res 1: 22-29

Buser D, Dula K, Hirt HP, Schenk RK (1996). Lateral rige augmentation using autografts and barrier membranes. A clinical study with 40 particually edentulous patients. J Oral Maxillofac Surg 54: 420-431

Chipasco M, Romeo E, Vogel G (1998). Tri-dimensional reconstruction of knife-edged edentulous maxilla by sinus elevation, onlay grafts, saggital osteotomy of the anterior maxilla: preliminary surgical and prosthetic result. J Oral Maxillofac Surg 13: 394-403

Coombs CJ, Mutimer KL, Holmes AD, Levant BA, Courtemanche DJ, Clement JG (1995). Osseointegration in sinus-forming bone. Plast Reconstruc Surg 95: 866-875

Düker, J. (2000). Röntgendiagnostik mit der Panorama-Schicht-Aufnahme. Hüthig Verlag, Heidelberg

Ferrigno N, Laureti M, Fanali S (2006). Dental implants placement in conjunction with osteotome sinus floor elevation: a 12-year life-table analysis from a prospective study on 588 ITI implants. Clin Oral Implants Res 17(2): 194-205

Fredholm U, Bolin A, Andersson L (1993). Preimplant radiographic assessment of available maxillary bone support. Comparison of tomographic and panoramic technique. Swed Dent J 17: 103-109

Froum SJ, Tarnow DP, Wallace SS, Rohrer MD, Cho SC (1998). Sinus floor elevation using anorganic bovine bone matrix (Osteograf/N) without autogenous bone: a clinical, histologic, radiogrphic, and histomorphometric analysis – part 2 of an ongoing prospective study. Int J Periodont Rest Dent 18: 529-543

GaRey DJ, Whittaker JM, James RA, Lozada JL (1991). The histologic evaluation of the implant interface with heterograft and allograft materials – an eight-month autopsy report, Part II. J Oral Implant 17: 404-408

Geurs NC, Wang IC, Shulman LB, Jeffcoat MK (2001). Retrospective radiographic analysis of sinus graft and implant pacement procedures from the academy of osseointegration consensus conference on sinus grafts. Int J Periodont Rest Dent 21: 517-523

Gottsauner A, Hardt N (1993). Technik und Erfahrung mit der Sinuslift-OP und enossalen Implantaten. Z Zahnärztl Impalntol 9: 184-187

Gray CF, Redpath TW, Bainton R, Smith FW (2001). Magnetic resonance imaging assessment of a sinus lift operation using reoxidised cellulose (Surgicel) as graft material. Clin Oral Impl Res 12: 526-530

Haas R, Donath K, Födinger M, Watzek G (1998). Bovine hydroxyapatite for maxillary sinus grafting: comparative histomorphometric findings in sheep. Clin Oral Impl Res 9: 107-116

Hallman M, Caderlund A, Lindscog S, Lundsgren S, Sennerby L (2001). A clinical histologic study of bovine hydoxyapatit in combination with autogenous bone and fibrin glue for maxillary sinus augmentation. Clin Oral Impl Res 12: 135-146

Hallman M, Hedin M, Sennerby L, Lundgren S (2002). A prospective 1-Year clinical and radiographic study of implants placed after maxillary sinus floor

augmentation with bovine hydroxyapartit and autogenous bone. J Oral Maxillofac Surg 60: 277-284

Hirsch JM, Ericsson I (1991). Maxillary sinus augmentation using mandibular bone grafts and simultaneous installation of implants. Clin Oral Implant Res 2: 91-96

Hürzeler MB, Kirsch A, Ackermann K-L, Quinones (1996). Reconstruction of the severely resorbed maxilla with dental implants in the augmented maxillary sinus: a 5-year clinical investigation. Int J Oral Maxillofac Impl 11: 466-475

Isaksson S (1994). Evaluation of three bone grafting techniques for severely resorbed maxillae in conjunction with immediate endosseous implants. Int J Oral Maxillofac Implants 9: 679-688

Kahnberg KE, Ekestrubbe, Gröhndahl K, Nilsson P, Hirsch JM (2001). Sinus lifting procedure I. One-stage surgery with bone transplant and implants. Clin Oral Impl Res 12: 479-487

Keller EE, Eckert SE, Tolman DE (1994). Maxillary antral and nasal one-stage inlay composite bone graft: preliminary report on 30 recipient sites. J Oral Maxillofac Surg 47: 438-447

Kent JN, Block MS (1989). Simultaneous maxillary sinus floor bone grafting and placement of hydroxylapatite-coated implants. J Oral Maxillofac Surg 47: 238-242

Khoury F, Pingel D, Joos U (1993). Die Sinusbodenelevation mit simultaner Implantation unter Verwendung von Knochentransplantaten aus dem Unterkiefer. Z Zahnärztl Implantol 9: 175-180

Kreisler M, Moritz O, Weihe Ch, d´Hoedt B (2006). Die externe Sinusbodenelevation vor dem Hintergrund der Evidenzbasierten Medizin. Z Zahnärztl Impl 22(4)

Kübler NR, Will C, Depprich R, Betz T, Reinhart E, Bill JS, Reuther JF (1999). Vergleichende Untersuchungen zur Sinusbodenelevation mit autogenem oder allogenem Knochengewebe. Mund Kiefer GesichtsChir 3 [Suppl 1]: 53-60

Laurie SWS, Kaban LB, Mulliken JB, Murray JE (1984). Donor site morbidity after harvesting rib and iliac bone. Plast Reconstr Surg 73: 933-938

Listrom RD, Symington JM (1988). Osseointegrated implants in conjunction with bone grafts. Int J Oral Maxillofac Surg 17: 116-118

McAllister BS, Margolin MD, Cogan AG, Buck D, Hollonger JO, Lynch SE (1999). Eighteen-month radiographic and histologic evaluation of sinus grafting with anorganic bovine bone in the chimpanzee. Int J Oral Maxillofac Impl 14: 361-368

Mayfield LJA, Skoglund A, Hising P, Lang NP, Attstrom R (2001). Evaluation following functional loading of titanium fixtures placed in ridges augmented by deproteinized bone mineral. A human case study. Clin Oral Impl Res 12: 508-514

Moy PK, Lundgren S, Holmes RE (1993). Maxillary sinus augmentation: histomorphometic analysis of graft matrials for maxillary floor augmentation. J Oral Maxillofac Surg 51: 857-862

Nafe R, Schlote W (2004). Histomorphometry of brain tumors. Review. Neuropath applied Neurobiol 30: 315-321

Norton RM, Odell EW, Thomson ID, Cook RJ (2003). Efficacy of bovine bone mineral for alveolar augmentation: a human histologic Study. Clin Oral Implant Res 14: 775-783

Nyström E, Kahnberg KE, Albrektsson T (1993). Treatment of the severely resorbed maxillae with bone graft and titanium implants: histologic review of autopsie specimen. Int J Oral Maxillofac Implants 8: 167-172

Özyuvaci H, Aktas I, Yerit K, Aydin K, Firatli E (2005). Radiological evaluation of sinus lift operation: what the general radiologist needs to know. Dentomaxillofac Radiology 34: 199-204

Pedersen KN, Haanes HR, Faehn O (1979). Subperiosteal transmucosal porous ceramic/titanium implants. Clinical experiences from three cases. Int J Oral Surg 8:349-355

Peleg M, Chaushu G, Mazor Z, Ardekian L, Bakoon M (1999). Radiological findings of the post sinus lift maxillary sinus: a computerized tomography follow-up. J Periodont 70: 1564-1573

Piattelli M, Favero GA, Scarano A, Orsini G, Piattelli A (1999). Bone reactions to anorganic bovine bone (Bio-Oss) used in sinus augmentation procedures: a histologic long-term report of 20 cases in humans. Int J Oral Maxillofac Implants 14: 835-840

Polyzois I, Renvert S, Bosshardt DD, Lang NP, Claffey N (2007). Effect os Bio-oss on osseointegration of dental implants surroundet by circumferential bone defects of different dimensions: an experimental study in the dog. Clin Oral Implants Res, Epub ahead of print

Raghoebar GM, Timmenga NM, Reintsema H, Stegenga B, Vissink A (2001). Maxillary bone grafting for insertion of endosseous implants: results after 12-24 month. Clin Oral Implants Res 12: 279-286

Schlegel AK, Donath K (1998). Bio-Oss—a rsorbable bone substitute? J Long Term Eff Med Implants 8(3-4): 201-209

Simunek A, Cierny M, Kopecka D, Kohout A, Bukac J, Vahalova D (2005). The sinus lift with phycogenic bone substitute. A histomorphometric study. Clin Oral Implants Res 3: 342-348

Small SA, Zinner ID, Panno FV, Shapiro HJ, Stein JI (1993). Augmenting the maxillary Sinus implants: report of 27 patients. Int J Oral Maxillofac Implants 8: 523-528

Smiler DG, Johnson PW, Lozada JL, Misch C, Rosenlicht JL, Tatum OH Jr, Wagner JR (1992). Sinus lift grafts and endosseous implants. Treatment of the atrophic posterior maxilla. Dent Clin North Am 36(1): 151-188

Somanathan RV, Simunek A (2006). Evaluation of success of β-Tricalciumphosphate and deproteinized bovine bone in maxillary sinus augmantation using histomorphometry: a review. Acta Medica 49(1): 87-89

Strietzel FP (2004). Sinusbodenelevation und –augmentation Evidenzgestützte Aussagen zu Prognose und Risikofaktoren. Mund Kiefer GesichtsChir 8: 93-105

Summers RB (1994). A new concept in maxillary implant surgery: the osteotome technique. Compend Contin Educ Dent 15: 152-162

Summers RB (1998). Sinus floor elevation with osteotomes. Journal of Esthetic Dentistry 10: 164-171

Tadjoedin ES, de Lange GL, Holzmann PJ, Kulper L, Burger EH (2000). Histological observation on biopsies harvested following sinus floor elevation using a bioactive glass mineral of narrow size gauge. Clin Oral Impl Res 11: 334-344

Tatum OH (1986). Maxillary and sinus implant reconstruction. Dent Clin North Am. 30: 207-229

ten Bruggenkate CM, Kraaijenhagen HA, van der Kwast WA, Krekeler G Oostenbeek HS (1992). Autogenous maxillary bone grafts in conjunction with placement of I.T.I. endosseous implants: a preliminary report. Int J Oral Maxillofac Surg 21: 81-87

Van den Bergh JPA, ten Bruggenkate, CM (2000). Anatomical aspects of sinus floor elevations. Clin Oral Impl Res 11: 256-265

Vassos DM, Petrik PK (1992). The sinus lift procedure: an alternative to the maxillary subperiosteal implant. Pract Periodont Aesthet Dent 4: 14-19

Watzek G, Weber R, Bernhar T, Ulm C, Haas R (1998). Treatment of patients with extreme maxillary atrophy using sinus floor augmentation and implants: preliminary results. Int J Oral Maxillofac Implants 27: 428-434

Weingart D, ten Bruggenkate CM (2000). Treatment of fully edentulous patients with ITI implants. Clin Oral Impl Res 11 Suppl 1: 69-82

Wheeler SL, Holmes RE, Calhoun CJ (1996). Six-year clinical and histologic study of sinus-lift grafts. Int J Oral Maxillofac Implants 11: 26-34

Whittaker JM, James RA, Lozada J, Cordova C, GaRey DJ (1989). Histological response and clinical evaluation of heterograft and allograft materials in the elevation of the maxillary sinus for the preparation of endosteal dental implant sites – simultaneous sinus elevation and root form implantation: an eight month autopsy report. J Oral Implantol 15: 141-144

Wiltfang J, Schultze-Mosgau S, Merten H-A, Kessler P, Ludwig A, Engelke W (2000). Endoscopic and ultrasonographic evaluation of the maxillary sinus after combined sinus floor augmentation and implant insertion. Oral Surg Med Patho Radio Endo 89: 288-291

Wiltfang J, Schlegel KA, Schultze-Mosgau S, Nkenke E, Zimmermann R, Kesseler P (2003). Sinus floor augmentation with β–tricalcium phosphate (β-TCP): does platelet-rich plasma promote its osseous intergration and degradation? Clin Oral Impl Res 14: 213-18

Woo I, Le BT (2004). Maxillary sinus floor elevation: review of anatomy and two techniques. Implant Dent 13(1): 28-32

Yildirim M, Spiekermann H, Biesterfeld S, Edelhoff D (2000). Maxillary sinus augmentation using xenogenic bone substitute material Bio-Oss in combination with venous blood. A histologic and histomorphometric study in humans. Clin Oral Impl Res 11: 217-229

Zerbo IR, Zijdervelt SA, de Boer A, Broncker ALJJ, de Lange G, ten Bruggenkate CM, Burger EH (2003). Histomorphometry of human sinus floor augmentation using a porous β tricalcium phosphate: a prospective study. Clin Oral Impl Res 15: 724-32

Zitzmann NU, Scharer P (1998). Sinus elevation procedures in the resorbed posterior maxilla: Comparison of the crestal and lateral approaches. Clin Surg Oral Med Oral Pathol Oral Radiol Endod 85: 8-17

8. Lebenslauf

Persönliche Daten:

Name:	Großehelleforth, geb. Mazan
Vorname:	Katharina Anna
Geburtstag:	31.03.1979
Geburtsort:	Kattowitz, Polen
Familienstand:	verheiratet

Schulausbildung:

1986- 1992	Grundschule: Katholische Schule Herz Jesu, Berlin
1992- 1999	Gymnasium: Katholische Schule Liebfrauen, Berlin
1999	Abschluss: Allgemeine Hochschulreife

Studium:

1999- 2005	Studium der Zahnheilkunde an der Humboldt- Universität zu Berlin
2005	Staatsexamen und Approbation
seit Januar 2006	Beschäftigt als Zahnärztin in der Gemeinschaftspraxis Dr. Dr. Großehelleforth in Bielefeld

Ort, Datum Unterschrift

9. Danksagung

Herrn Professor Dr. Dr. Dr. U. Joos danke ich herzlichst für die Ermöglichung dieser Promotion sowie für die Überlassung des Themas und für seine ständige und freundliche Unterstützung.

Besonderer Dank gilt meinem Schwiegervater Dr. Dr. Großehelleforth der mich während dieser Promotion stets unterstützt hat und mir mit Rat und Tat zur Seite stand.

Meinem Ehemann Felix möchte ich ganz besonders dafür danken, dass er für mich immer ein offenes Ohr hatte, mich stets in allen Dingen ermutigt hat und für alle kleinen Probleme eine Lösung parat hatte.